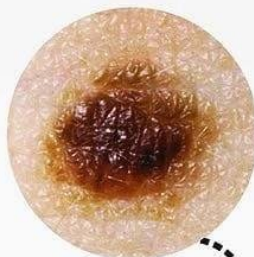

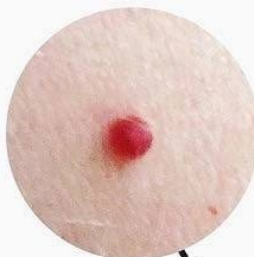Пигментные родинки

Возникают из-за переизбытка в клетках меланина



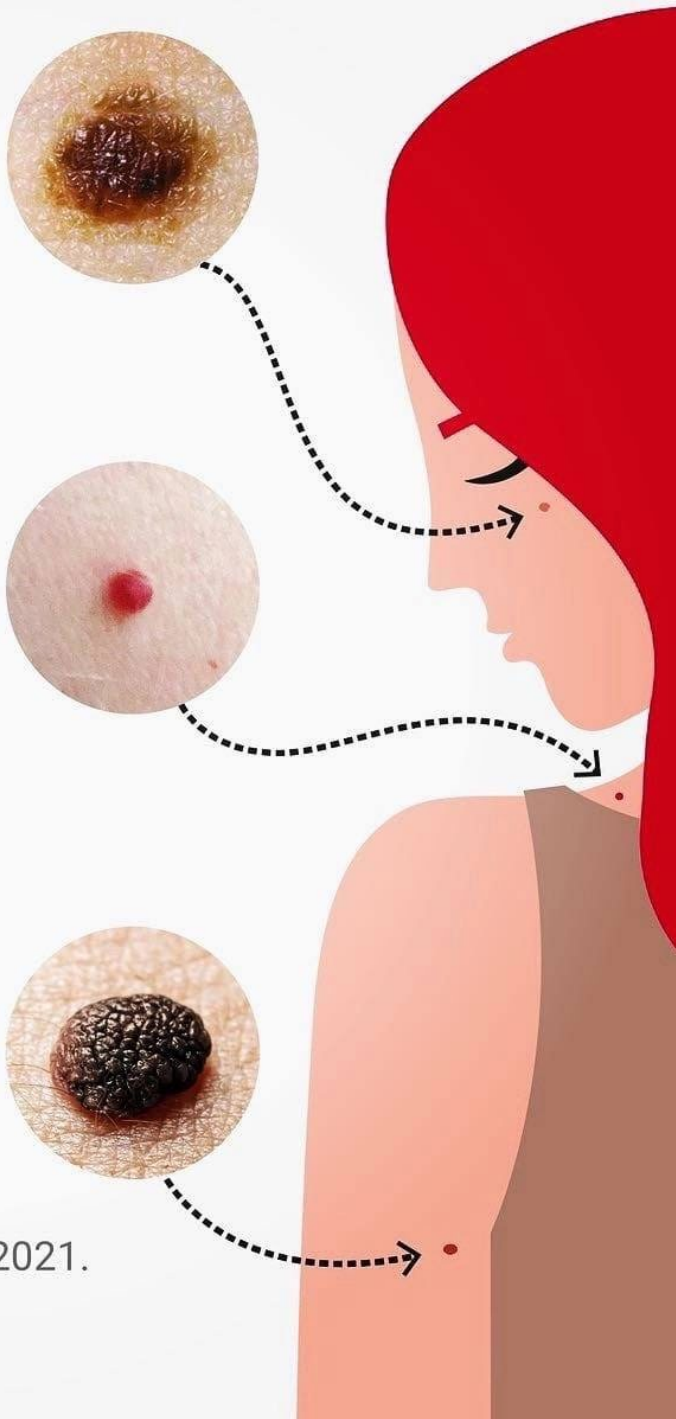
Сосудистые родинки

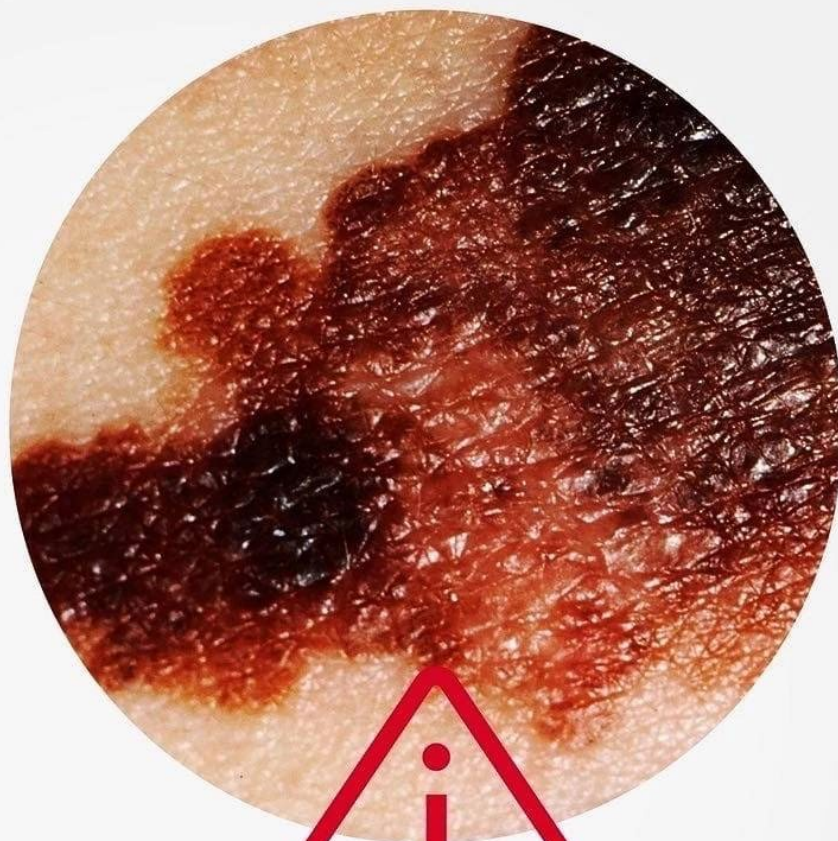Появляются из-за активного размножения клеток эндотелия — внутренней поверхности стенок сосудов



Бородавчатый невус

Выпуклые родинки бурого или коричневого цвета





Меланома

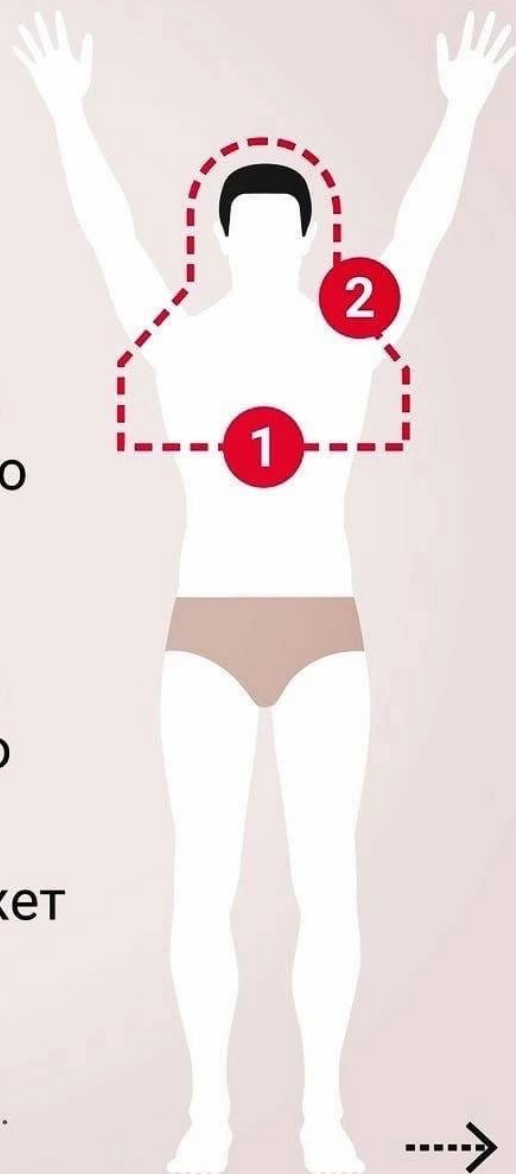
**Злокачественная
опухоль кожи**

© АНО «Национальные приоритеты», 2021.
Источник: Минздрав России.

Как правильно самостоятельно обследовать кожу

1. Стоя перед большим зеркалом, осмотрите лицо. С помощью фонарика проверьте полость рта, ноздри и ушные раковины. После этого осмотрите шею, плечи, грудь

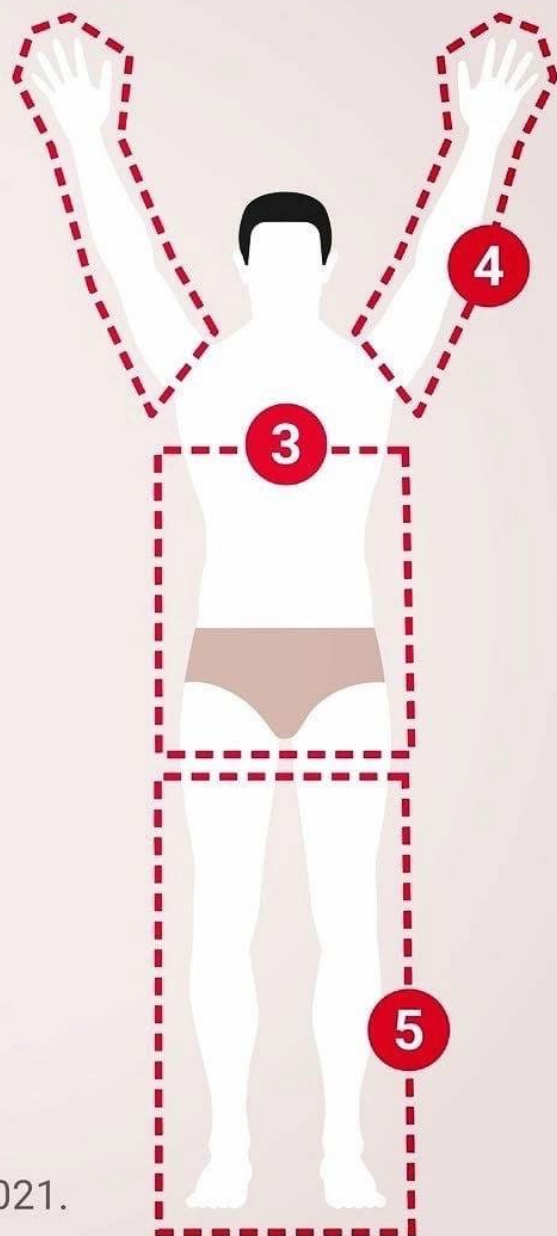
2. С помощью второго зеркала осмотрите кожу за ушами, шею и верхнюю часть спины. Для осмотра кожи головы может понадобиться фен



3. Проверьте кожу в области живота, боков, спины, осмотрите область гениталий и ягодиц

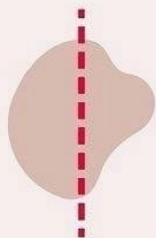
4. Стоя перед зеркалом поднимите руки и осмотрите их со всех сторон

5. Осмотрите ноги в положении сидя: согните одну ногу и с помощью ручного зеркала проверьте все участки кожи, включая ступни и пальцы



Алгоритм первичной диагностики родинки (АККОРД)

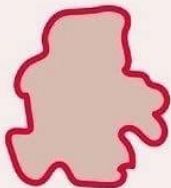А



Асимметрия

Края родинки
не одинаковые

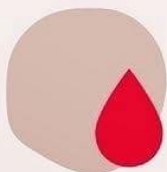К



Край

Становится неровным,
волнообразным

К



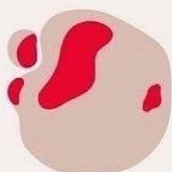Кровоточивость

Из родинки начинает
идти кровь



Алгоритм первичной диагностики родинки (АККОРД)

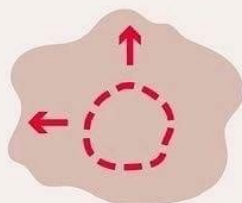
О



Окрас

Появление крапинок
более темного или
светлого цвета

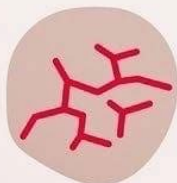Р



Размер

Разрастание родинки

Д



Динамика

Появление корочек,
изменение текстуры

**Обнаружили такую
родинку и не знаете,
что делать дальше?**

**Рекомендации
на официальном портале
Минздрава России
об онкологических
заболеваниях**

onco-life.ru